「聖岳化石人骨」を読む（二）

矢野徳弥
（会員・本匠村宇津々）

四　聖岳人骨の形質

聖岳人骨について、これまでは主として考古学の立場から詳しく検討してきたが、こんどは同じく調査に当たった小片保氏の報告をもとに、人類学の立場から、この人骨の形質（形として現れた、いろいろな遺伝的性質）を検討してみることとしたい。なお、第一層から出土した人骨については歴史時代に属するものであるから、このさいは省略する。

前にも記したとおり、第三層から発見された人骨は、後頭部のやや大きな骨片（A）、眉間部分の小骨片（B）、腰椎、距骨、それに腓骨、橈骨などを加工した骨器である。

これらの人骨に対し小片保氏は、最初の論文の初めの部分で「発見場所の地層が明確で年代の乱れも認められぬことから、学術的にきわめて信頼度の高い標本」と、されている。

A　後頭部骨片

写真（図1）の骨片がこれである。外側、内側ともに、中央の横に大きな割れ目があるが、これは後に述べる後頭骨と頭頂骨の接合部にほぼ一致している。

この骨片が、頭骨のどの部分に当たるかを示したものが、次の写真（図2）で、千葉県貝ノ花遺跡から出土した縄文人男性の頭骨を、黒糸でなぞったものである。

これにより、骨片が頭骨後部のものであることは判明したが、この人骨からさまざまな情報を詳しく引き出すためには、どうしても、頭骨に関する基本的な解剖学の知識が必要である。

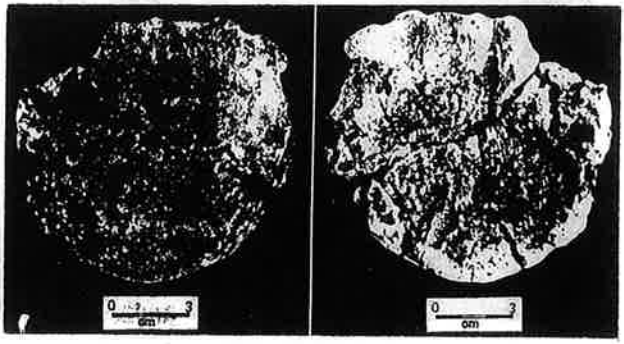

図1　聖岳人骨後頭部骨片　外側（左）内側（右）

（頭骨の解剖）

首から上の骨を総称して「頭骨」という。頭骨は脳を収容するための「頭蓋骨」と、食物などを摂取するための開口部を形づくる「顔面骨」の二つに分けられる。

【頭蓋骨】

頭蓋骨は、上が頭頂骨（左右一対）、前が前頭骨、横が側頭骨（左右一対）、後ろが後頭骨という厚さ五ミリ前後の骨板が接合してできた箱の部分と、鼻骨（左右一対）、鋤骨、涙骨（左右一対）、下鼻甲介（左右一対）などがつくる鼻の部分と、箱の内側にある蝶骨、篩骨からできている。

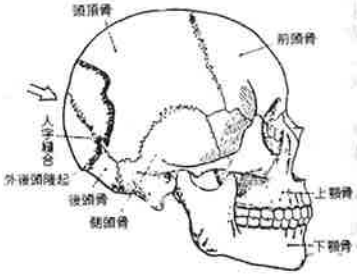

図２　後頭部骨片の部位（後面）

図３　後頭部骨片の部位（側面）

【顔面骨】

顔面骨は、上顎骨（左右一対）、口蓋骨（左右一対）、頬骨（左右一対）、下顎骨、舌骨など、口腔を形づくる骨からできている。

これらの骨のうち、頭蓋骨をつくる骨の接合は、幼児のころは不完全で触ると柔らかいが、成長とともにしだいに固まり、やがて頭蓋に、あたかも鉄板を溶接した痕のような線を残すだけとなる。この接合した線を「縫合」という。

頭蓋骨を後ろ側から見ると、縫合が「人」という文字の形をしている。この上方を前に進む線（側頭骨の接合線）を矢状縫合、下方の左右に開いた線（後頭骨と側頭骨の接合線）を人字縫合、そしてその交点をラムダ（ギリシャ文字の∧を意味）という。

後頭骨の中央部分には外後頭隆起という膨らみ（頭の後ろ側に手を触れると、段差が感じられる。俗にいう「どんのくぼ」のすぐ上の部分）があり、その真ん中の先端は疣状になっている。これを「イニオン」といい、頭の長さを測る基点として重要である。

以上の知識をもとにして、この骨片を調べてみると、この骨片は

『矢状縫合を挟み左右頭頂骨の後部と、人字縫合により後頭骨の上部が連結している前後一〇・二㌢、左右一〇・四㌢の部分で、ラムダから矢状縫合の前端まで三・七㌢、右端まで六・八㌢、後下方は後頭隆起のすぐ下の、上項線（後に説明）が僅かに識別できる範囲のもの』

であることが分かった。

この骨片は触ってみると左側がもろく右側が堅い。また外側はきわめて堅く、内側はややもろい。しかし全体として頑丈な骨片であり、化石化もかなり進んでいる。

猿人 → 原人 → 旧人 → 新人

図4　進化による頭骨の変化

図5　脳の発達と頭蓋の変化

（ヒトの進化と頭骨の変化）

ヒトがサルと共通の先祖から分かれたのは、いまからおよそ五〇〇万年前といわれている。ではヒトとサルの分かれ目は何なのか。人類学者河合雅雄氏は、ヒト化の条件として次の三つを挙げている。

一、直立二足歩行（自然のレベル）

二、家族をもつ（社会のレベル）

三、言葉をもつ（文化のレベル）

ヒトがサルの仲間から分かれて進化する過程で、体全体には大きな変化が現れている。

そのうち頭部に現れた特徴は、

1　知能のいちじるしい発達により、脳容量が増大したこと。これを収容するための脳室（頭蓋）が拡大したこと。

2　採る食物の軟化により（草食から、肉食をふくむ雑食化・火による加工）、上下の顎、歯（顔面）がはなはだ退化し、小さくなったこと。

などの変化である。

図でも分かるようにヒトの頭は、猿人の段階では脳を

収容する頭蓋骨よりも、食物を採る窓口の顔面骨の方が大きい。それが原人、旧人、新人と進化する段階で、頭蓋はますます容積を拡大し、顔面はいよいよ縮小して、その比率は完全に逆転してしまう。

頭蓋骨は、原人の段階では前後に長く（長頭）上下に低く（低頭）、後部は突き出して狭くなっている。それが現在人となると、大きく上と横に拡大して丸みを帯び、また骨板は前後左右に引き伸ばされて薄くなる。

顔面骨は、現在人に近づくほど上下の顎が縮小し、顔は平たくなる。縄文人のころまでは上下の歯はまだ噛み合わされていたが、現在人では下顎はさらに後退し、下歯は上歯の内側に入るようになっている。

顔の上部の骨にも変化が見られる。原人では眉の部分の骨が大きく隆起しているが、現在人では目立たなくなっている。

この中でただひとつ鼻だけは高くなりつつある。これは冷たい空気、乾きすぎた空気などをそのまま肺に送ることはできず、吸い込んだ空気を温め、また適度の湿気を与えるなどの調整のため、どうしても一定のスペースが必要であり、顔面が縮小したその分、外側に張り出すことになったといえる。

以上のことを念頭に、この骨片の特徴を検討してみよう。

（後頭部骨片形質の特徴）

1　上側頭線が発達し、その位置が非常に高い。

写真では分かりにくいが、この骨片の右半分は保存状態がよく、中心線（矢状縫合）に平行して走る浅い線（上側頭線）がはっきりと認められ、また右下の端にかなり深い段差（下側頭線）が認められる。

この上側頭線が明瞭であること（よく発達している）と、その位置が中心線に非常に近い（前端で三・九センチ、後端で三・〇センチ）こと。これが大きな特徴である。かつて台湾の左鎮で発見された古い人骨が、四・五センチしかないとして話題になったが、それと比べてもなお近い。

もともと上側頭線というのは、その下の下側頭線から始まる側頭筋の筋膜の付く場所で、それが頭の頂上に近い、（つまり高い）というのは、非常に発達した大きな側頭筋をもっていた証拠ということになる。

側頭筋は、ここから始まる扇形の筋肉で、先端は下顎骨の上部の前端にある筋突起という場所に付着し、咬

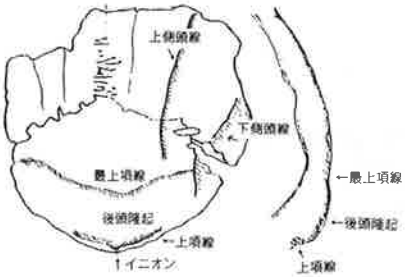

図6　後頭部骨片の特徴

筋・頬筋などと共同して、下顎を上下に動かす（噛む）運動に大きな役割を果たしているが、現在人ではかなり小さくなっている。一方、ゴリラなどの類人猿は側頭筋が頭の頂上近くで始まり、あたかも頭巾をつけたかのように見える。

強大な側頭筋は、当然強大な顎に付着していたと考えられる。上側頭線の高いほど、野生に近い古い形質ということになる。

2　後頭部の隆起が異常に大きい。

この骨片の下半分をよく見ると、人字縫合の足が広がっている。これは後頭部が縦に短く、後ろからみたとき押されたような形の頭であったことを表している。

そしてその下の方が膨らんで厚くなっている。これを後頭隆起といい、後頭部の上方に》形に盛り上がり、原人や旧人では非常に発達している。しかし、その後の進化で頭蓋が拡張されるにつれ、引き伸ばされて両端から消え、中央が膨らんで丸みを帯びてくる。それがいまのヒトに見られる外後頭隆起である。

この後頭隆起の発達は人種や年代によって大きな違いがあるが、この骨片だけはきわめて珍しく、この膨らみの上側の線（最上項線）が、下側の線（上項線）よりも特別に発達しており、これに近いものとしては、わずかにクロマニヨン人の頭骨が考えられるだけという。

※クロマニヨン人は、いまから一万年から三万年前にヨーロッパに出現、新人に属し、現在のヒトの系統「ホモ・サピエンス（知恵のあるヒト）」の先祖といわれる。

ところで、この最上項線が特別発達していることには、どんな意味があるというのだろうか。前にも記したとおり、現在人には後頭隆起は見られず、最上項線は消え、上項線も痕が残るだけとなっている。

もともとこの最上項線は、後頭筋のついていた場所といわれるが、この筋肉は早くから退化の進んでいるものである。そこが発達しているとは、よほど古い形質を残

す人骨と、いわざるを得ない。

3　骨が非常に厚い。

この骨は非常に厚く、どの部分も一・〇㌢を越え、平均で一・五㌢もある。これは現在人の二倍に近く、原人や一部の旧人に匹敵する厚さである。

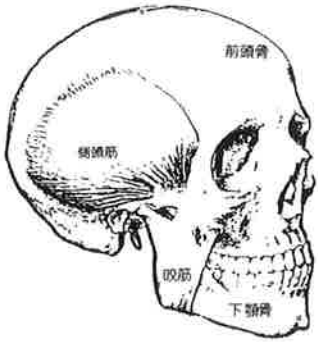

図7　側頭筋（現代人）

4　頭蓋の輪郭が独特である。

この骨片の頭蓋は、いったいどのような輪郭をもっていたか。これについて新潟大学で徹底的な研究が行われた。

まず中心の縦断面について菊池正巳氏が、現在の日本人の頭骨一五〇例（男子九〇、女子六〇）について、計測処理も含め精密に調査を行ったが、この骨片の湾曲と一致するものは一点も見出せなかった。

また小片保氏が、教室所蔵の縄文時代から古墳時代の人骨数十例と比較したが、同じくこのような湾曲をもつものは見当たらなかった。

そうしてただ一例、中国北京郊外の周口店で発見された山頂洞一〇一号人骨（男性）の頭蓋骨とのみ一致したのである。

次いで横断面について調べたが、縦断面ほどの特異性は見当たらず、全体として横張の平たい頭ということであった。

5　その他の特徴

この人骨の縫合にも特徴がある。矢状縫合の左右のぶれが非常に大きく粗雑である。これに反し人字縫合のそれは小さく緻密である。これも縄文時代以後の日本人にはまれな形質である。

それから後頭骨のイニオンが

図8　山頂洞101号人骨との比較－小片氏－
（線は聖岳人骨の輪郭）

粟粒ほどの大きさしかない。これもたいへん古い証拠といえる。

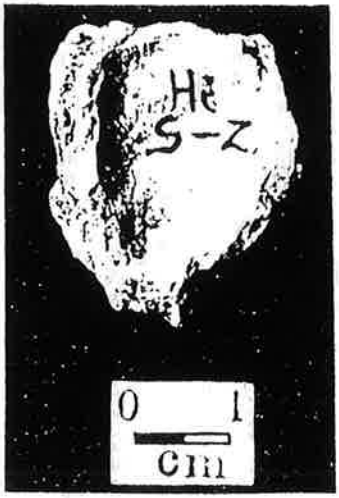

図９　聖岳人骨の前頭骨片

B　前頭骨の骨片

右側眉間のすぐ下、上下三・二㌢、左右二・九㌢の骨片で、眉の部分の発達が弱いので、女性ではないかといわれる。フッ素の含有量が同じなので後頭部の骨片と同一人物と思われるが、後者には男性的要素が強すぎるので、断定することは難しい。

以下次号

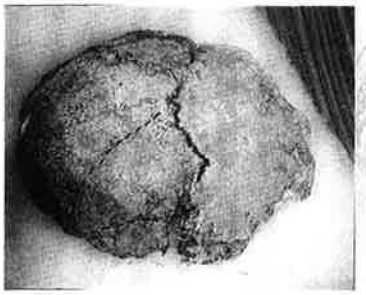
図11　聖岳人骨後頭部骨片
（筆者撮影）
上側頭線、下側頭線が明瞭

図10　新潟大学医学部
人骨標本室（約1,000体ある）

参考文献

次回で完結するので、その後尾に掲載する。